Notice

Du diagnostic au traitement des maladies cardio-vasculaires

Réf. 21219

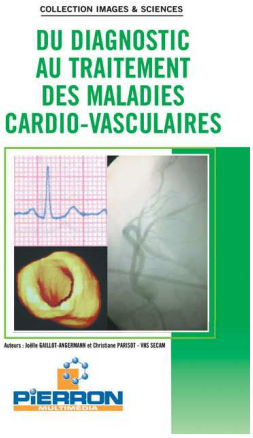

DVD *scientifique à usage pédagogique de 15 minutes.*

L'objectif du vidéogramme est de visualiser les manifestations de l'activité cardiaque d'un individu tant en bonne santé que malade, grâce aux différentes techniques médicales. Les traitements actuels, angioplastie, pacemaker, défibrillateur, pontage sont présentés.

Le vidéogramme permet d'apporter dans la classe des observations impossibles à faire, par exemple une vision des moyens d'imagerie médicale. C'est un outil pour développer l'éducation à la santé.

Les programmes :

1) Classe de 5ème : partie 2 - Fonctionnement du corps et nutrition - Le bon fonctionnement du système cardio-vasculaire est favorisé par l'activité physique ; une alimentation trop riche, le stress... sont à l'origine de maladies cardio- vasculaires.

2) Classe de 3ème : partie C - Fonctionnement de l'organisme, activité des cellules et échanges avec le milieu - Des excès alimentaires, particulièrement en sucres et en graisses peuvent altérer la santé (obésité, diabète, maladies cardio-vasculaires).

3) Classe de seconde : partie 2 – L'organisme en fonctionnement - La circulation du sang au sein des cavités cardiaques se fait dans un seul sens… Au cours de l'activité physique, cette modulation et cette commande sont modifiées, ce qui adapte l'organisme à l'effort.

Séquence 1 – Introduction.

Il s'agit de découvrir les principales techniques d'exploration de l'activité cardio-vasculaire.

Durée : 20 secondes

Partie 1 : Les manifestations de l'activité cardiaque

Séquence 2 - L'auscultation de base.

Lors d'une visite médicale, l'auscultation permet d'écouter les bruits du cœur. La prise du pouls nous donne ici une fréquence cardiaque d'environ 80 pulsations par minute. La mesure de la tension artérielle nous renseigne sur les valeurs de la pression du sang dans les artères. Chez l'adolescent ausculté, la valeur maximale mesurée est de 12 et la minimale est de 7.

Durée : 55 secondes

Séquence 3 – L'électrocardiogramme.

Afin de pouvoir pratiquer sans risque certains sports de compétition, notre adolescent se rend chez un cardiologue qui réalise un électrocardiogramme. Des bracelets posés sur les membres et des pastilles collées sur le torse permettent la mise en place des électrodes. L'activité électrique du cœur est enregistrée.

L'analyse d'un électrocardiogramme est présentée par un médecin. Il détaille les différentes ondes observées. La première onde est petite : onde P qui correspond à la stimulation des 2 oreillettes. Une ligne de base Q traduit le passage du courant des oreillettes aux ventricules en 12/100ème de seconde. L'onde suivante R est ample et pointue et correspond à la contraction des ventricules en principe en 8/100ème de seconde. Ensuite, il y a retour à la ligne de base S, avant la dernière dénivellation, l'onde T qui correspond à la repolarisation des cellules du myocarde. Le médecin propose ensuite une image pathologique : une hypertrophie du muscle cardiaque. L'onde R est beaucoup plus importante et l'onde T est devenue négative.

Durée : 3 minutes et 20 secondes

Séquence 4 – L'échographie cardiaque.

Suite à la découverte d'un souffle à l'auscultation ou d'une anomalie sur l'électrocardiogramme, on pratique une échographie cardiaque. Cette technique utilise la réflexion des ultrasons dans les organes pour visualiser les structures du cœur en fonctionnement. On observe le cœur selon différents axes. La coupe grand axe permet de voir la valve mitrale entre oreillette et ventricule gauche, ainsi que la valve aortique. La coupe quatre cavités montre les deux oreillettes et les deux ventricules. On peut également observer l'aorte et la valve aortique ainsi que l'artère pulmonaire et les valves pulmonaires. La coupe transversale du cœur montre le septum intraventriculaire.

Durée : 1 minute et 30 secondes

Séquence 5 – L'épreuve d'effort.

Une épreuve d'effort va permettre d'apprécier les capacités d'adaptation du cœur à un effort physique. L'activité électrique du cœur, la tension artérielle et la fréquence cardiaque sont suivies tout au long du test.

Durée : 50 secondes

Partie 2 : Les anomalies de l'appareil cardio-vasculaire

Séquence 6 - Les troubles du rythme cardiaque.

En cas de troubles du rythme cardiaque, le médecin peut effectuer des enregistrements de l'activité électrique du cœur, en mettant en place une sonde à l'intérieur du cœur en passant par une veine. La sonde permet éventuellement de régulariser l'activité électrique. On peut mettre en place chez certains patients des pacemakers. Ce sont de petits boîtiers électroniques qui sont reliés au cœur et placés sous la peau. Ils stimulent le cœur lorsque celui-ci est trop lent ou irrégulier afin d'éviter les malaises. On peut aujourd'hui les surveiller régulièrement à l'aide d'un ordinateur. Une radiographie montre un pacemaker en place. Dans quelques cas le cœur est trop rapide, c'est la tachycardie. On met alors en place un boîtier plus gros qui va permettre de provoquer un choc électrique régulateur.

Durée : 2 minutes et 5 secondes

Séquence 7 - L'angine de poitrine et infarctus.

Certains troubles cardiaques, comme l'angine de poitrine, amènent à utiliser une technique 'imagerie médicale : la scintigraphie au thallium. L'écran montre une suite de coupes transversales et longitudinales du cœur. Une reconstitution du ventricule gauche en 3 dimensions donne une idée de son état. Un défaut de circulation cardiaque est mis en évidence. Pour apprécier l'état des vaisseaux, il est possible de réaliser des artériographies. On suit lors une coronarographie en directe. La sonde est enfoncée dans une artère pour aller vers les coronaires. La radiographie permet de suivre la sonde et de visualiser l'état des coronaires. Le médecin conclut dans le besoin d'un triple pontage.

Dans le cas d'un rétrécissement artériel moins sévère, dû à des plaques d'athérome, on peut mettre en place une sorte de ressort pour maintenir l'artère dilatée. Sur une coronarographie, on visualise les artères coronaires avant et après la pose d'un ressort. D'autres artères peuvent bénéficier de cette même technique, telle l'artère rénale présentée. Si le rétrécissement des coronaires est trop sévère, un ou plusieurs pontages peuvent être réalisés, pour court-circuiter la partie rétrécie de l'artère à l'aide de vaisseaux prélevés sur le patient lui- même. Ainsi, le patient évitera l'infarctus du myocarde.

Durée : 4 minutes et 15 secondes

Séquence 8 - Conclusion : les gestes qui sauvent.

Le médecin commence par vérifier la conscience, puis regarde s'il respire. Il bascule la tête et souffle par la bouche dans les poumons. En absence de pouls carotidien, un massage cardiaque va commencer par une alternance de 15 poussées fortes sur la cage thoracique et quelques insufflations dans les poumons…

Si nous ne sommes pas responsables des troubles du rythme ni des malformations cardiaques, nous pouvons maintenir notre système cardio-vasculaire en bon état par une activité sportive régulière, une alimentation équilibrée et en évitant de fumer.

Durée : 2 minutes et 20 secondes

PISTES D'UTILISATION

Activité 1 : Significations des différentes manifestations de l'activité cardiaque.

1/1 - Le pouls, les bruits du cœur entendus à l'auscultation, la tension artérielle, l'électrocardiogramme sont des manifestations de l'activité cardiaque.

· Quelles relations peut-on établir entre ces différentes manifestations ?

· Que peut-on en déduire en ce qui concerne le fonctionnement du cœur ?

Les bruits entendus à l'auscultation correspondent à la fermeture des valvules.

B1 (Boum) Bruit long et sourd correspond à la fermeture des valvules auriculo-ventriculaires.

B2 (Toc) Bruit court et plus sec correspond à la fermeture des valvules artérielles.

Reflet de la pression du sang dans les artères, la tension artérielle varie naturellement avec le rythme du cœur :

- quand le cœur se contracte et propulse le sang dans les artères, elle est plus élevée, c'est la pression systolique ou pression maximale ;

- quand le cœur se relâche et se remplit de sang provenant des veines, elle est plus basse, c'est la pression diastolique ou pression minimale.

Voilà pourquoi le médecin exprime la tension mesurée par deux chiffres : 12/7 par exemple en Centimètre de mercure.

La tension artérielle évolue normalement avec l'âge.

L'hypertension correspond à une pression trop élevée du sang dans les artères.

L'électrocardiogramme permet d'enregistrer l'activité électrique amplifiée du cœur. Il y a correspondance entre les différentes ondes observées et le travail du cœur.

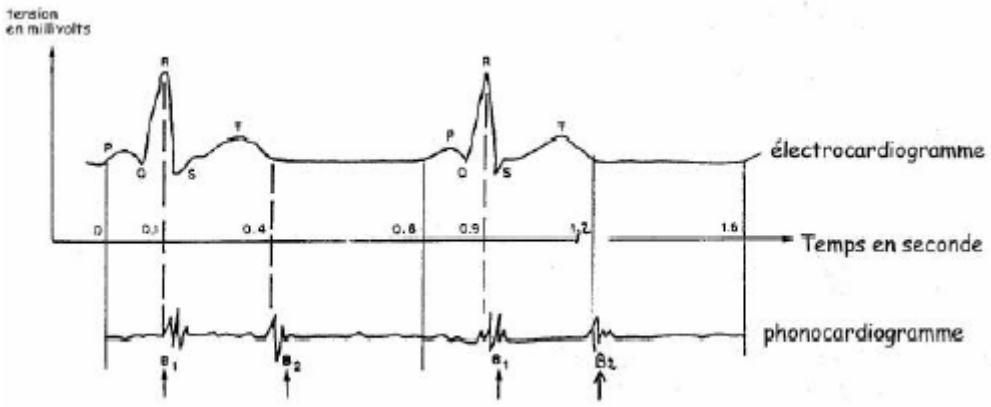

1/2 - Schématisation du travail du cœur.

Les différentes phases de l'activité du cœur peuvent être représentées par des schémas successifs.

Chaque cycle complet se nomme révolution cardiaque.

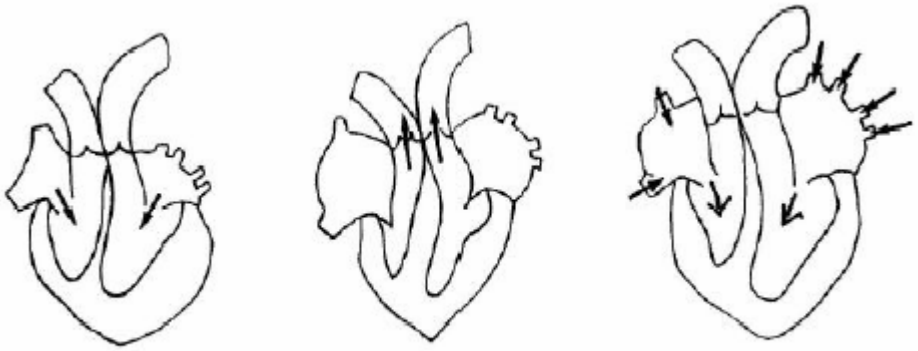

1) (S) Annotez un des schéma du cœur en utilisant les mots : ventricule, oreillette, valvules auriculo- ventriculaires, valvules artérielles, artères aorte et pulmonaire, veines.

2) (I) Précisez en dessous de chaque schéma ce qui est contracté et ce qui est relâché (systole ventriculaire, systole auriculaire, diastole).

3) (Ra) Indiquez les bruits B1 et B2 au niveau des schémas du cœur en activité.

4) (Ra) Indiquez au niveau de ces schémas les moments qui correspondent à la tensio n maximale

et à la tension minimale.

5) (I) Les tracés de l'électrocardiogramme et de l'enregistrement des bruits du cœur sont répétitifs. Évaluez le nombre de cycles par minute.

6) (Ra) Prenez votre pouls, comptez le nombre de pulsations par minute. Que représente ce nombre par rapport à l'activité cardiaque ?

Activité 2 : L'angine de poitrine et l'infarctus : diagnostic et traitement.

Comme tous les muscles, le cœur prélève en permanence dans le sang le dioxygène et les nutriments nécessaires à son fonctionnement. A la surface du cœur, on peut observer les artères coronaires qui se ramifient en artérioles de plus en plus fines. En cas de rétrécissement d'une artère coronaire, le malade présente des douleurs thoraciques et un essoufflement en cas d'efforts, c'est **l'angine de poitrine**. **L'infarctus du myocarde** (muscle cardiaque) est la mort d'une partie du muscle cardiaque, par manque d'irrigation sanguine, conséquence de l'obstruction d'une artère coronaire, il se manifeste par des crampes douloureuses et même par un arrêt de l'activité cardiaque.

L'angioplastie (*angio* = vaisseau) permet de dilater l'artère grâce à une sonde introduite par l'artère de la cuisse et de laisser en place un petit ressort spiralé. Si le rétrécissement est trop important, un ou plusieurs pontages peuvent être réalisés.

Le pontage consiste à prélever un morceau de veine sur le malade lui même (à la jambe par exemple) pour relier directement l'aorte et l'artère coronaire au delà des rétrécissements.

Coronarographie cardiaque

Schéma du cœur

Coronarographie des artères rénales

Coronarographie cardiaque

1) (I,C) Indiquez les vaisseaux coronaires sur la photographie et sur le schéma du cœur.

2) (Ra) Donnez les conséquences du rétrécissement ou de l'obstruction de certaines ramifications des coronaires, par exemple en A, B et C.

3) (Ra ,C) Indiquez les zones du cœur en souffrance en les coloriant en vert sur le schéma.

4) (I,C) Indiquez les pontages mis en place sur le schéma.

5) (Ra, C) Indiquez par des flèches le sens de la circulation au niveau des pontages.

6) (Ra) Expliquez en une phrase l'intérêt de cette technique chirurgicale.

7) (Ra) Expliquez pourquoi le médecin préfère, quand c'est possible, réaliser une angioplastie plutôt qu'un pontage.

Schéma du cœur

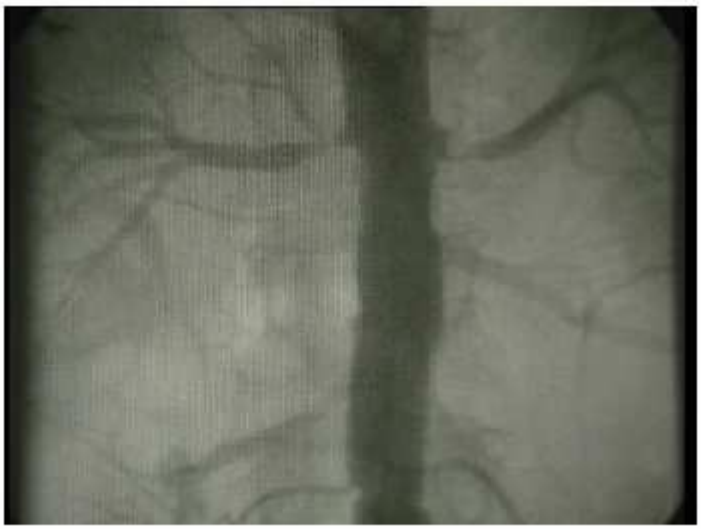

Coronarographie des artères rénales

NOTES :

NOTES :

PIERRON Education - Parc Industriel Sud - Z.I. Gutenberg - 2, rue Gutenberg - B.P. 80609- **57206 SARREGUEMINES CEDEX**
Tél. : 0 825 37 38 39 **Fax :** 03 87 98 45 91 - Courriel : **education-france@pierron.fr** - **http://www.pierron.com**